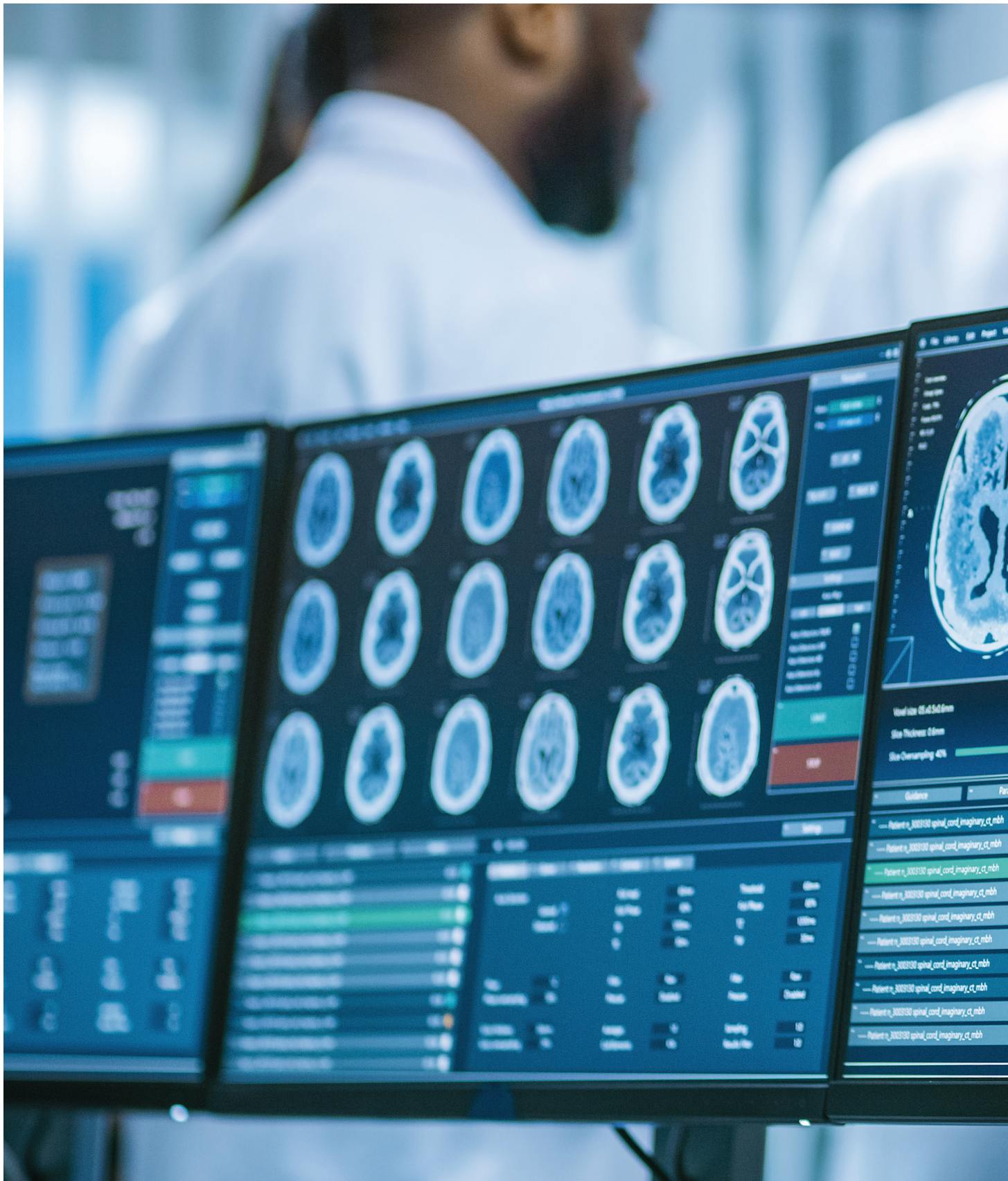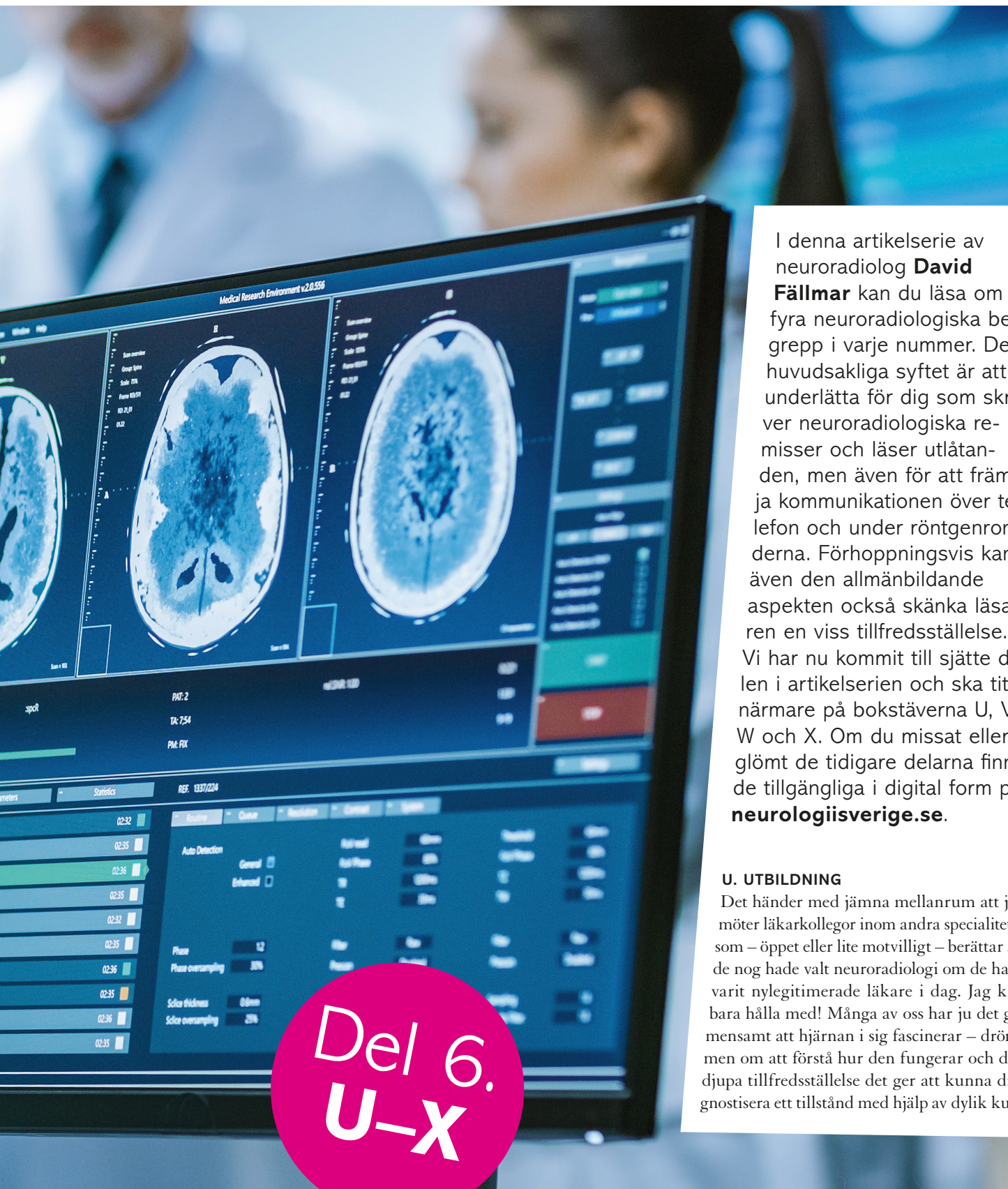




Neuroradiologisk A-B



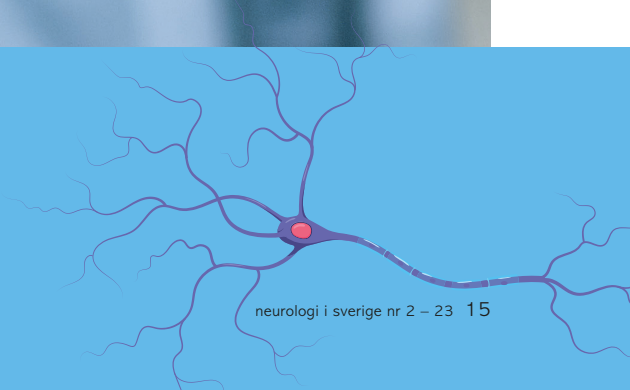I denna artikelserie av neuroradiolog **David Fällmar** kan du läsa om fyra neuroradiologiska begrepp i varje nummer. Det huvudsakliga syftet är att underlätta för dig som skriver neuroradiologiska remisser och läser utlåtanden, men även för att främja kommunikationen över telefon och under röntgenronderna. Förhoppningsvis kan även den allmänbildande aspekten också skänka läsaren en viss tillfredsställelse. Vi har nu kommit till sjätte delen i artikelserien och ska titta närmare på bokstäverna U, V, W och X. Om du missat eller glömt de tidigare delarna finns de tillgängliga i digital form på neurologisverige.se.

U. UTBILDNING

Det händer med jämna mellanrum att jag möter läarkollegor inom andra specialiteter som – öppet eller lite motvilligt – berättar att de nog hade valt neuroradiologi om de hade varit nylegitimerade läkare i dag. Jag kan bara hålla med! Många av oss har ju det gemensamt att hjärnan i sig fascinerar – drömmen om att förstå hur den fungerar och den djupa tillfredsställelse det ger att kunna diagnostisera ett tillstånd med hjälp av dylik kun-

Del 6.
U-X

och C-D-lära



skap. Den kittlande jakten efter själva essensen i en uppsättning symtom och statusfynd; och inte sällan är den stora pusselbiten i mitten: hjärnabbildningen. Vi neuroradiologer åtnjuter ju nöjet att kombinera våra kunskaper om nervsystemets anatomi och funktion med den individuella patientens anomalier och faktiska hjärna – om och om igen, dag efter dag. Vilken lycka!

Om du nu känner att du vill veta mer om neuroradiologi är det bara att fortsätta läsa. Oavsett om du är ST-läkare i neurologi, erfaren specialist, oftalmolog eller annat så finns en kurs som är lämplig för dig. Ett bra sätt att börja är att gå Grundläggande neuroradiologi, som hålls vecka 6 varje år. Sedan tre år tillbaka går den via Zoom, och kursledningen (som består av Anna Falk Delgado, Fabian Arnberg Sandor och jag själv) har lagt ned mycket engagemang i att anpassa innehåll och utförande efter det digitala formatet. Det finns både för- och nackdelar med en digital kurs, men genom att maximera fördelarna och motverka nackdelarna har vi lyckats att få mycket nöjda deltagare, år efter år. Ni kan läsa mer om denna strävan i ett tidigare nummer av Neurologi i Sverige (nummer 2/2021 se neurologiisverige.se under Utgåvor).

Det som gör Grundläggande neuroradiologi extra relevant i det här sammanhanget är att den är anpassad för att passa inte bara ST-läkare i radiologi, utan även i neurologi och neurokirurgi. Blivande och färdiga neurologer är extra välkomna som deltagare, och brukar aktivt bidra till intressanta och fruktsamma diskussioner. En utmaning är att kursdeltagarna har så olika förkunskaper, men på kursens hemsida neuroradiologi.nu finns en flik med självstudiematerial som låter neurologer och andra icke-radiologer att komma ikapp avseende basal tolkning av DT- och MR-bilder. Självstudiematerialet ligger öppet för alla som är nyfikna och består av några inspelade föreläsningar varvat med eget scrollande i utvalda bildstackar.

Den som vill gå vidare därifrån kan hålla ögonen öppna på SFNR.org, som är hemsidan för Svensk förening för neuroradiologi. Där aviseras bland annat kurser i huvudhalsradiologi, barnneuroradiologi, ryggradradiologi, MR-fysik samt SFNR:s egna fortsättningskurs i neuroradiologi. Dessa kurser är främst riktade till radiologer som vill fortbilda sig, men

en extraintresserad neurolog kan nog också vara aktuell som deltagare.

Du som innerst inne drömmer om att bli neuroradiolog behöver först bli specialist i radiologi, vilket verkligen inte är så trist som det låter. Därefter behövs ytterligare 2,5 år (en halv ST) för att erhålla grenspecialitet i Neuroradiologi av Socialstyrelsen. Under tiden kommer du att gå en cykel av fyra kurser som ordnas av ESNR – European Society of Neuroradiology. Varje moment består av en intensiv vecka i centrala eller södra Europa och avslutas med en tentamen. De fyra momenten avhandlar anatomi, tumörer, vaskulära sjukdomar och trauma/degeneration/inflammation. Det är inte obligatoriskt gentemot Socialstyrelsen att gå just dessa kurser, men de är bra och trevliga och ger inte bara en god kunskapsgrund, utan också en bra insyn i europeisk och internationell neuroradiologi. Den som klarat av alla fyra tentor kan välja att anmäla sig till ett femte tillfälle, för att erhålla European Diploma in Neuroradiology (EDiNR). Då ska du klara av en kliniskt inriktad skriftlig tenta, samt en muntlig examination. Den muntliga delen går till så att du enligt ett särskilt tidsschema går mellan olika stationer och inför åtta experter tolkar bilder av utvalda patientfall. På varje fall får du även svara på kunskapsfrågor med stigande svårighetsgrad. För den juniora kollegan kan detta låta avskräckande, men när man väl har klarat de fyra kurserna och skaffat sig en stor uppsättning kunskap så är det faktiskt väldigt tillfredsställande att få visa upp detta.

För den som vill lära sig saker i mindre skala och i hemmets lugna vrå kan jag varmt rekommendera de olika funktionerna på Radiopaedia (vilket vi redan bekantat oss med under bokstaven R i Neurologi i Sverige 4/2022). Utöver alla fritt tillgängliga artiklar, patientfall, quiz och spellistor finns även betalkurser och en årlig kongress som håller en mycket hög kvalitet. Så säg upp ditt konto på Netflix och nördna ned dig ordentligt!

V. VENTRIKELVIDD

Om akut neuroradiologi skulle ha en heraldisk sköld med ett motto eller valspråk skulle det nog stå ”Blödning? Infarkt? Annat?”. Detta är dock mest sant gentemot akutmottagning-

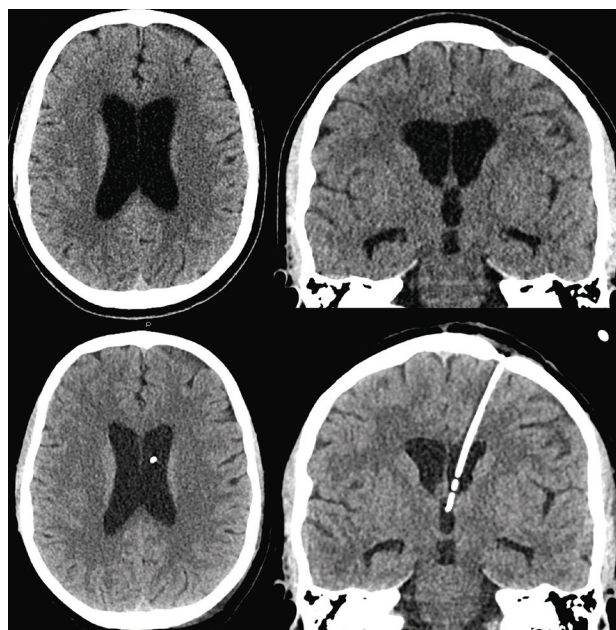


Figur U. Om du ska delta i (eller hålla !!) en digital kurs är det viktigt med förberedelser. En laptop (med inbyggd kamera) står tillsammans med minst en extra skärm. **1:** Se till att ha ljus på ansiktet (framifrån) så att du ser presentabel ut. Endast ljus uppfifrån eller bakifrån blir inte bra. Är du en smula fåfång kan du höja laptopen lite så att kameran inte ser dig nedifrån. **2:** På laptopens skärm (där kameran sitter) bör du ha själva Zoomfönstret, så att du naturligt vänder dig mot kameran när du pratar. På den extra skärmen (eller skärmarna) bör du ha: **3:** Ett fönster med deltagarlistan (och eventuellt väntrum). **4:** Chattrfönstret, för att snabbt se och fånga upp frågor och kommentarer. **5:** Bildfönstret på deltagarna (eller ha detta infällt i Zoomfönstret). **6:** Schemat. **7:** Övriga fönster, såsom handouts och mail. Övriga tips: **8:** Papper och penna för fortlöpande minnesanteckningar till diskussioner och frågor. **9:** Moröt. Långsamma kolhydrater är bra vid stillasittande. **10:** Internetkabel är stabilare än wifi. **11:** Headset med sladd funkar bättre än trådlös. Datorns inbyggda mikrofon har ofta dålig ljudkvalitet och aktiv brusreducering som kan ge märkliga biljud. Det ska vara behagligt att lyssna på dig! Det räcker inte med att du hörs.

en. På ett sjukhus med neurokirurgisk verksamhet finns det nämligen en fjärde frågeställning som är minst lika vanlig och viktig: Ventrikelvidd? Hydrocefalus uppkommer som bekant inte bara vid påvisbar obstruktion av likvoravflödet, utan också som en komplikation till trauma, infektion eller subaraknoidalblödning, samt idiopatiskt hos äldre (se bokstaven N i Neurologi i Sverige 3/2022). Vid expansiv effekt ses istället minskad ventrikelvidd sekundärt till kompression. Neurokirurgerna brukar dessutom styra det intrakraniella trycket hos sina patienter med läkemedel, ventilationsparametrar, ventrikeldrän, shuntar, lumbaldrän och ventrikulocisternostomier. Således uppstår ideligen behovet av att kontrollera eller övervaka ventrikelvidd.

Vid neuroradiologisk granskning av neurokirurgiska patienter är det en bra vana att alltid ta ställning till om ventrikelvidden är oförändrad eller inte jämfört med närmast föregående undersökning, och att tydligt skriva ut sin bedömning (det är viktigare än att slentrianmässigt påpeka att de basala cisternerna är öppetstående!). Mitt bästa tips är att fokusera på temporalhornen. Dessa är oftast formade som smala bananer eller månskärar, men får snabbt en mer rundad form om en hydrocefalus är under uppsegling. Titta på koronära bilder, även på frontalthornen. Det är svårt att uppmäta en diskret storleksprogress i millimeter, leta istället efter en mer rundad form [Figur V1]. På en patient som redan har hydrocefalus är bufferten för ytterligare volymökning uttömd, och en mycket diskret skillnad i radiologiskt utseende kan betyda en avsevärd skillnad i tryck. Var på din vakt!

Ända sedan den neuroradiologiska gryningsepoken används en horisontell diameter som en indikator för ventrikelvolym. Hjärnan syns inte på en konventionell röntgenbild av



Figur V1 visar DT hjärna på en patient där ventrikeldränet har avlägsnats (övre raden). Ventrikelvidden har ökat något jämfört med när dränet var kvar (nedre raden), vilket tydligast märks på den rundade formen av frontalthorn och temporalhorn. Mätning av diameter riskerar att underskatta eller helt missa skillnaden i volym.

skallen, så i röntgenologins början fanns det ingen egentlig neuroradiologi. Skallbasen kunde avbildas, och på 1910-talet insåg man att en sidoförskjuten förkalkad tallkottkörtel skvallrade om en kontralateral expansiv process. 1918 och 1919 beskrevs för första gången injektion av luft som en klinisk metod för att få en skymt av hjärnparenkymet och sidoventriklarna (av Walter E. Dandy). Detta kan anses vara neuroradiologins födelse och en av den tidens stora genombrott. Initialt injicerades luften direkt till sidoventrikeln hos barn, men relativt snart uppfanns metoden att injicera luften intraspinalt på sittande patient, i samband med lumbalpunktion. Om patienten satt i en viss position kunde det mesta av luften hamna intraventriculärt. Vid felaktig teknik hamnade luften istället över konvexiteten, vilket gav betydligt starkare biverkningar i form av huvudvärk och kräkningar. Genom att sedan ändra huvudets läge kunde olika delar av ventrikelsystemet avbildas (med luften antideklivt belägen i varje position).

Dessa metoder utvecklades och förfinades i stor utsträckning i Stockholm, vilket avhandlats tidigare i artikelserien under bokstaven S (se Neurologi i Sverige 4/2022). Genom att kombinera noggranna mått på systematiskt utförda mätningar av luftbubblor avbildade i olika vinklar flyttades gränserna för klinisk diagnostik till en för den tiden banbrytande nivå.

En av få saker från denna epok som fortfarande aktivt används är Evans index. Detta index är döpt efter William Evans, en amerikansk radiolog verksam på 1900-talets första hälft. Metoden publicerades på 1940-talet och beskrev frontalthornsvidden dividerat med den intrakraniella diametern, uppmätt på en anteroposterior slättröntgenbild av skallen. Långt senare, när de tomografiska modaliteterna fick genomslag, överfördes idén till att mäta samma saker på transversella bilder – eponymet fick dock vara kvar. Det "s" som avslutar förledet i "Evans index" är alltså inte ett genitiv-s: han hette så!

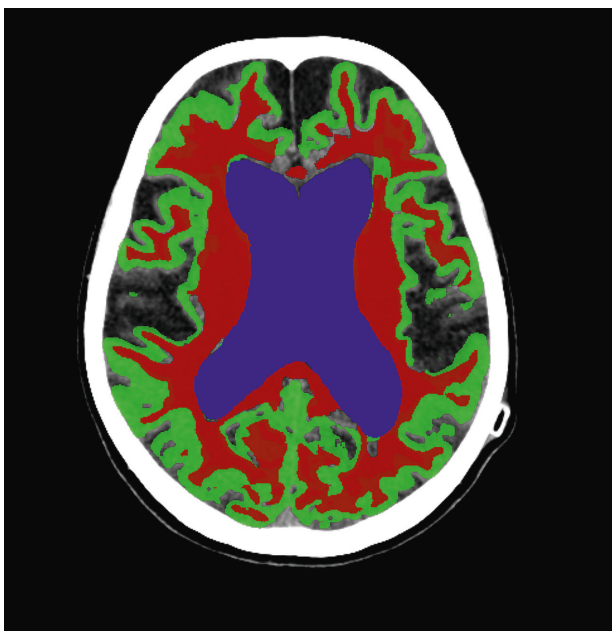
Vi estimerar således sidoventriklarnas volym genom att mäta två lätt åtkomliga diametrar. Vad är det som är fel med det då? Låt oss göra ett tankeexperiment. Vi liknar de supratentoriella ventriklarna med två stora och en liten ellipsoid, som ligger parallellt. Om den sammanlagda diametern mellan de två större kropparna (=frontalthornens vidd) ökar från 34 till 36 millimeter kommer den totala volymen av de supratentoriella ventriklarna att öka från 35 till 40 cm³. Med andra ord, om vidden av de tre ventriklarna ökar med 1 blygsam millimeter vardera kommer volymen av de supratentoriella ventriklarna att öka med 5 ml eller 14 procent, i denna förenklade geometriska modell*. Det är också så att det finns en påtaglig variation i vilken del av sidoventriklarna som ändrar sig mest. På en del patienter är det trigonumområdet, i den posteriora delen av sidoventriklarna, som står för den största volymen. Detta missar Evans index.

Evans index har även svagheter vad gäller klinisk praxis. I en stor populationsstudie från Göteborg undersöktes 1.235 personer som var över 70 år (Jaraj et al. 2017). Den 75:e percentilen för Evans index gick just vid 0,30 – vilket är det som brukar anges som gräns för hydrocefalus. Hos äldre personer är alltså ett index strax över 0,3 att betrakta som ett normalfynd och ett påtagligt högre värde i kombination med andra

fynd behövs för att fyndet ska betraktas som relevant eller specifikt. I synnerhet måste vida ventriklar sättas i relation till fårornas vidd; atrofi ökar bägge. Angående just normaltryckshydrocefalus finns även det omvända problemet; en del patienter har en tydlig klinisk normaltryckshydrocefalus men ett Evans index som understiger 0,3 (vilket också motiverar att de får ett poäng i iNPH Radscale). Kort och gott: Evans index i sig är dåligt på att skilja friskt från sjukt.

När denna artikel skrivs pågår ett intensivt arbete med att implementera automatisk segmentering av hjärnbilder – både på MR och DT. Tekniken finns men behöver byggas ihop med det PACS-system där kliniska radiologiska bilder hanteras. Även en del validering behövs för att metoderna ska kunna användas i kliniska situationer, men det är verkligen inte långt borta. Figur V2 visar resultatet av en automatiserad segmentering av en helt vanlig DT hjärna, utförd på någon sekund av ett neuralt nätverk som tränats upp för ändamålet. Sidoventriklar, övrig likvor, grå substans och vit substans färgkodas och alla delvolymerna spottas ut i cm³. Att vi som radiologer kommer att ha färdiga värden tillgängligt på till exempel hjärnparenkymfraktion och ventrikelvolym när vi öppnar en MR eller DT kommer i grunden ändra hur vi jobbar och förstärka kvaliteten av våra bedömningar avsevärt. Och vi är snart där!

*Estimering baserad på att längden på sidoventriklarna är 110 mm, att mätten på 3:e ventrikeln samtidigt ökar från 12x25 mm till 13x25 mm, och att alla tre är ellipsoider.



Figur V2 visar en helt vanlig DT hjärna, som segmenterats av ett AI-program bestående av neurala nätverk, utvecklat i Michael Schölls forskargrupp vid Göteborgs universitet. Sidoventriklar, vit och grå substans har kodats med olika färger. Programmet anger även volymerna för övrig likvor samt total intrakraniell volym. Programmet och bilden har skapats av Meera Srikrishna.

W. WHITE MATTER CHANGE

Kärt barn har många namn, brukar det heta. Så även vitsubstansförändringar. De har sannerligen inte fått för mycket

kärlek genom åren, men de finns nästan alltid där och kräver en del uppmärksamhet. Ibland vill vi helst strunta i dem, men de behöver på ett eller annat sätt hanteras.

Under en tid var det på modet att använda begreppet leukoaraios i radiologiska sammanhang, även om det är rena grekiskan. Det myntades så sent som 1987 av Hachinski et al. och betyder ordagrant "vit förtunning". Ordet har dock tappat markant i popularitet och i dag används en besvärande flora av andra begrepp. Omväxlande används White matter lesions (WML), White matter disease eller damage (WMD) och White matter changes (WMC). Personligen föredrar jag det sistnämnda eftersom orden "lesion", "damage" och "disease" konnoterar en specificitet som inte riktigt föreligger. I ett strikt MR-sammanhang används ibland White matter hyperintensities (WMH) vilket bara betyder ökad signal (på T2-bilder). I andra MR-sammanhang används det skojfriskt ärliga Unidentified bright objects (UBO) om vitsubstansförändringar, men de flesta sparar det begreppet till de fokala områden med hög signal som ses hos barn med neurofibromatos typ 1 och som representerar en helt egen entitet. Slutligen kan även begreppen leukoencefalopati och mikroangiopati ibland stötas på i vitsubstansförändringssammanhang, där den sistnämnda stöddigt stipulerar själva sjukdomsmekanismen.

Vitsubstansförändringar är naturligtvis en central del i multipel skleros och andra demyeliniserande och neuroinflammatoriska sjukdomar, men i neuroradiologisk folkmun, och i den här artikeln, brukar vitsubstansförändringar mer eller mindre likställas med småkärlssjukdom. Det vi avser är alltså fokala områden i vit substans som har sänkt attenuering på DT, och ökad signal på T2-viktade MR-sekvenser såsom FLAIR. Ibland förordas formuleringar såsom "fokala förändringar i vit substans med förmodad vaskulär genes", men det är inte jätteofta vi radiologer bjuder på så långa och fina meningar i klinisk rutin. Den kompletta patogenesen är inte helt klarlagd men består av en komplex och individuell kombination av bland annat endotel dysfunktion, kärlstyvhet, mikroinfarkter och andra ischemiska rester, glios, demyelinisering, axonförluster, ependymskador, ökad interstitiell vätska och så vidare.

Relationen mellan vitsubstansförändringar och symtom är komplex och varierar kraftigt mellan individer. Å ena sidan är det inte alls ovanligt med ganska omfattande konfluerande vitsubstansförändringar hos äldre personer med väsentligen intakt kognition och hälsa. Å andra sidan innebär förekomsten av vitsubstansförändringar ökad risk för att inom kort drabbas av stroke och/eller kognitiv försämring. Med känsliga MR-sekvenser kan vi uppmäta avvikelser i "normal appearing white matter", det vill säga utanför synliga förändringar, och i synnerhet i områden som vid senare undersökningar blivit signalförändrade. Med andra sekvenser kan vi också visa att det finns försvagad konnektivitet och nätverks-effektivitet vid uttalade vitsubstansförändringar och att ban-system som passerar genom förändringarna kan tappa axoner. Men det är också visat att vitsubstansförändringar och lakuner kan minska eller helt försvinna!

Vitsubstansförändringar är vanligare vid Alzheimers sjukdom, och det är ibland svårt att dra gränsen mot "blandde-



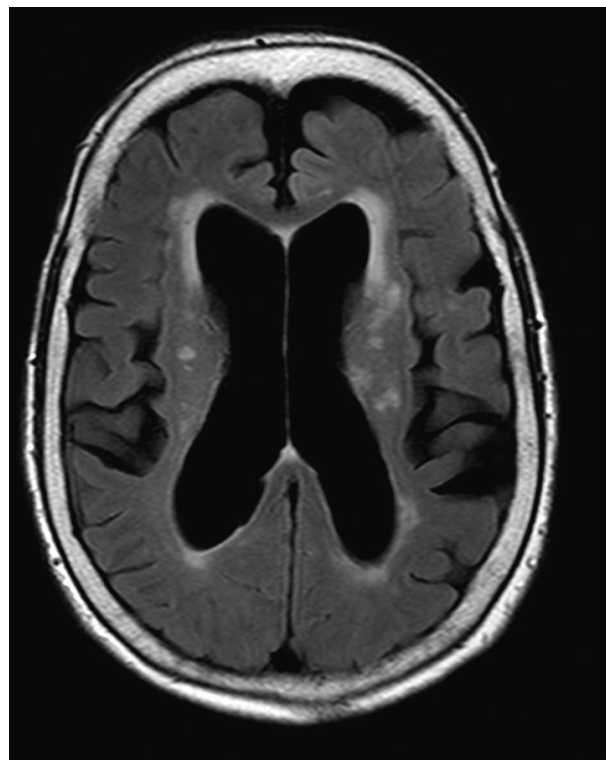
I takt med att den neuroradiologiska bildkvaliteten har förbättrats så har förekomsten av vidgade perivaskulära rum blivit mer uppmärksammas.

mens”, det vill säga en kombination av vaskulär demens och Alzheimers sjukdom. Småkärlssjukdom påskyndar också symtomprogressen, och ibland finns dessutom en associerad amyloid angiopati (med en kombination av vitsubstansförändringar och mikrobloodningar).

I takt med att den neuroradiologiska bildkvaliteten har förbättrats så har förekomsten av vidgade perivaskulära rum blivit mer uppmärksammas. Initialt avfärdades de som rena bifynd, och även om vi fortfarande anser att enstaka sådana saknar betydelse, så har det blivit allt mer uppenbart att det åtminstone hos vissa patienter finns en tydlig koppling till hypertoni, vaskulär pulsilitet och andra patofysiologiska mekanismer, samt till kognitiv försämring i vissa fall. Med ökande antal MR-undersökningar i hög fältstyrka och med bra bildkvalitet kommer fokus på dessa att öka än mer. Framväxten av ny kunskap i detta fält, i kombination med vår ökade förståelse för det glymfatiska systemet, ska bli spännande att följa.

Elefanten i rummet heter Franz Fazekas (neurolog, född i Österrike 1956). Det ”s” som avslutar förledet i ”Fazekas skala” är alltså inte heller här ett genitiv-s: han heter så! Skalan som publicerades 1987 (som en dubbelpublikation i både *American Journal of Roentgenology* och *American Journal of Neuroradiology*) har fått snart sagt totalt genomslag och används dagligen över hela världen. Mindre känt är att den allra vanligaste varianten, med en simpel gradering från 0–3, är en förenklad version. Många känner till att grad 1 betyder punktata förändringar och grad 3 konfluerande, där grad 2 blir mellantinget ”begynnande konfluerande”. Den publikation som brukar citeras var inte först med att beskriva vitsubstansförändringar, men på sin tid den första kartläggningen av förekomsten av vitsubstansförändringar vid Alzheimers sjukdom och multiinfarktdemens på ”a high-field MR system”, vilket på den tiden avsåg 1,5 Tesla. Där beskrivs egentligen två skalor! Den som vi i dag oftast kallar ”Fazekas” är den som beskriver förändringar i djup vit substans (DWMH), men i samma textstycke beskrivs en liknande skala för 0–3, specifikt för periventriculära vitsubstansförändringar (PVH). Den används inte alls lika mycket, men uppdelningen var klok och helt rationell eftersom de olika lokalisationerna reflekterar delvis olika patologier.

Anledningen till att olika patologiska processer ger delvis olika fördelning av vitsubstansförändringar är anatomisk. Hjärnans större artärer delar upp sig i många små, som penetrerar ytan och förser cortex och de intilliggande U-fibrer-



Figur W visar en FLAIR-bild på en patient som har vaskulär demens som klinisk diagnos, men också flera radiologiska tecken på normaltryckshydrocefalus. Det finns en kombination av periventriculära vitsubstansförändringar (längs sidoventrinklarnas yta), och förändringar i djup vit substans. Dessa flyter ofta ihop och i nuläget finns inget bra sätt att hålla isär dem.

na med ett rikligt nätverk av anastomoserande arterioler. Därefter fortsätter de ned i den djupa vita substansen, med allt färre och mindre kärl, och mindre redundans i försörjningen. Ett annat system av artärer kommer centralt ifrån, försörjer ependymet och den periventriculära vita substansen. Däremellan finns en vattendelarszon, där de allra minsta artärerna möts från varsin håll, med ett minimum av anastomoser och riklighet. Det är lätt att tänka sig att småkärlssjukdom lämnar sina spår just där, i den djupa vita substansen; de minsta artärernas ändhållplats. Liknande små ”prickar” ses även hos patienter med migrän, och då i en yngre ålder. Genesen till dessa migränprickar är inte helt känd men de förmodas representera små ischemiska områden relaterade till grundsjukdomen.

Periventriculära vitsubstansförändringar är åtminstone delvis annorlunda. Det finns inslag av ischemiska rester även där, men med vissa skillnader. Det finns en starkare koppling till hemodynamiska förändringar (till exempel karotisstenos) snarare än småkärlssjukdom. Samtidigt tappar ependymet sin täthet hos många äldre, och likvor tränger in i det närmast intilliggande parenkymet, med ökad vätskehalt som följd. Detta är ännu mer framträdande hos patienter med hydrocefalus. Vid akut obstruktiv hydrocefalus ses ofta ett framt subendymalt ödem som sedan backar efter avlastning. Äldre patienter med normaltryckshydrocefalus brukar ha en blandbild av subependymalt vätskeutträde med andra (kroniskt ischemiska) vitsubstansförändringar.

Ibland är det omöjligt att på en person med enstaka förändringar säga säkert om multipel skleros föreligger eller ej. Om placken är fler brukar dock ett typiskt mönster framträda, och ibland finns det tydliga tecken redan i tidigt skede. Eftersom dessa vitsubstansförändringar är inflammatoriska kommer fördelningen bli lite annorlunda. Det mest typiska är ovala förändringar som omgärdar tunna vener i periventrikulär vitsubstans, riktade mot sidoventriklarna, eller med bred yta mot endymet. Plack som sitter juxtakortikalt, det vill säga att de ligger an mot kortext, talar också starkt för inflammation och emot småkärlssjukdom. Detta eftersom de engagerar U-fibrer som vi vet har riklig och anastomotisk småkärlsförsörjning med motståndskraft mot kronisk ischemi. Moderna, känsliga MR-sekvenser har visat att även grå substans drabbas av MS-plack i stor utsträckning, men dessa är inte alls lika iögonfallande.

Neuroradiologin har genomgått ett antal revolutioner de senaste decennierna, varav en del kanske mer i tysthet än andra. En av de mest uppenbara är tillkomsten av diffusionssekvenser, som nu har blivit en av de allra viktigaste och mest använda sekvenserna. Även bra blödningskänsliga sekvenser har inneburit ett stort steg framåt, för att inte tala om angiografiska sekvenser utan kontrastmedel samt 3D-sekvenser med tunna snitt och hög upplösning. Dessa ämnen har tidigare behandlats i artikelserien, under kapitlen B, Q, A, M respektive P. En revolution vi fortfarande väntar på skulle vara en sekvens som låter oss med säkerhet kunna skilja ut olika typer av vitsubstansförändringar från varandra. Ur det stora havet av vanliga åldersrelaterade kroniskt ischemiska fläckar skulle vi flinkt fiska upp ett gäng patienter med tidig MS, en eller två med neuro-SLE, en med CADASIL, och kanske, nån enstaka gång, med lite tur, en primär vaskulit.

X. XENON-PERFUSION

När jag började skriva denna artikelserie hade jag en ungefärlig, men inte exakt, disposition över vad jag ville ha in. Bokstäverna som kommer såhär i slutet av alfabetet är överlag lite svårare än bokstäverna i början. Finns det verkligen något neuroradiologiskt som börjar på X? – kanske ni redan har hunnit tänka. Jajjimen, inom neuroradiologin finns det något åt alla!

Xenon är en ädelgas som är väsentligen inert om den inhaleras. Den är lipofil och passerar blodhjärnbarriären, vilket bidrar till att den lämpar sig väl för att användas vid undersökningar av hjärnan. Dess farmakokinetik är tämligen komplex, men den tidiga passagen ut i hjärnvävnaden är en bra modell för perfusion. Xenon ligger precis till höger om jod i periodiska systemet (ett atomnummer över) och är således röntgentätt ungefär som vanligt kontrastmedel. Om koncentrationen av xenon i blodet är känd kan mängden i vävnaden kvantifieras, vid jämförelse med en nativ bild.

Varför xenon? Jod är ju både billigt och beprövat. Ett beprövat kliniskt användningsområde är på sederade patienter på NIVA. En gasblandning med 28 procent xenon kan inhaleras av den medvetlösa patienten via respiratorn, och bilderna tas med en mobil DT-kamera bedside. Att få till en sedvanlig DT-perfusion med jodinjektion i samma miljö är utmanande. Men det finns mer att säga om för- och nackde-



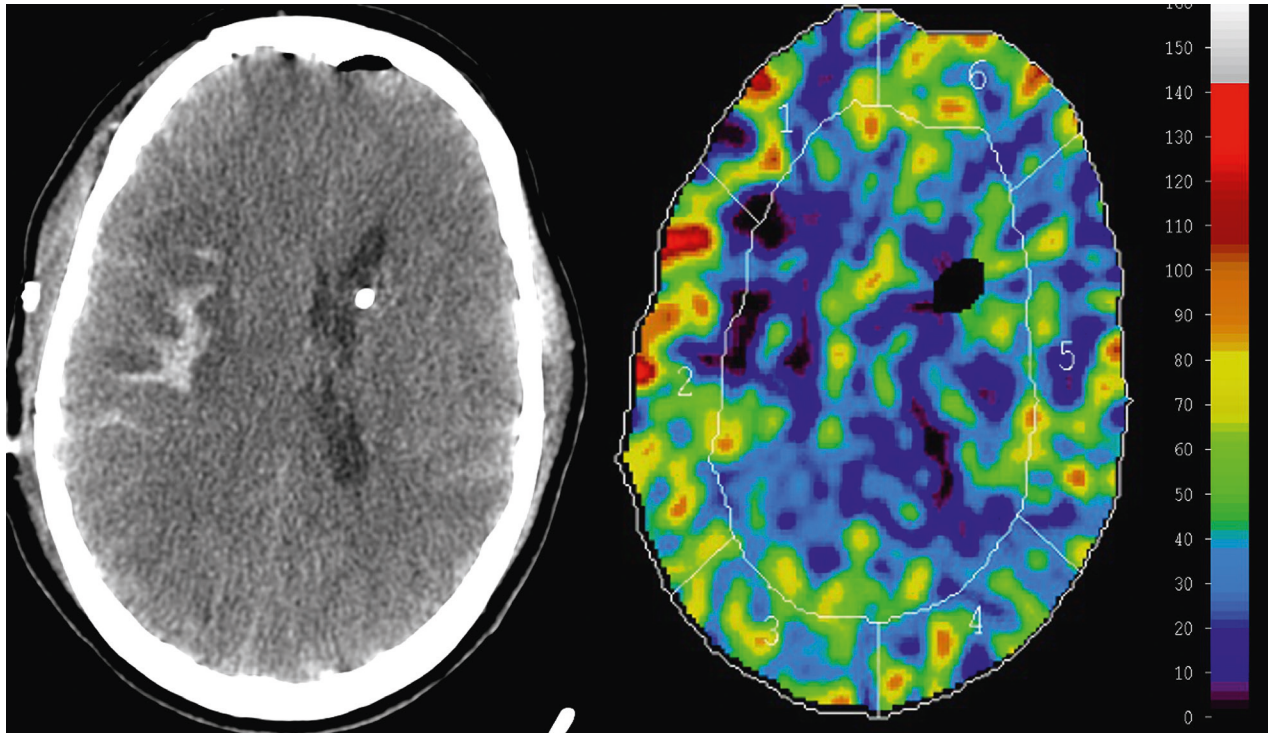
Fördelarna med att mäta perfusionen med xenon är alltså att det kan göras bedside via inhalation och att de CBF-värden som utläses är kvantitativa, om inte annat så på papperet.

lar med olika perfusionsmetoder. Vi tar ett steg bakåt för att se den större bilden.

Perfusion av vävnad är ett komplext fenomen som måste förenklas vid varje kortfattad beskrivning. Oftast avses begreppet CBF – cerebralt blodflöde – som anges i enheten ”milliliter per hundra gram vävnad och minut” och ett normalt CBF brukar anges kring 50 för hjärnvävnad (högre för grå och lägre för vit substans). Det här kan man dock krångla till precis så mycket man vill. Till att börja med är perfusionen varierande från minut till minut, baserat på vad hjärnan ägnar sig åt, vakenhetsgrad, etcetera. Det finns också en stor individuell variation – en del går runt med dubbelt så hög hjärnperfusion som vissa andra (vilket kanske kan förklara ett och annat). Den sjunker vid hög ålder och efter en kopp kaffe. Det är också så att olika undersökningsmetoder har ganska svag korrelation i vilka perfusionsvärden som kan utläsas. Om samma personer till exempel undersöks med både MR- och PET-baserad perfusion samtidigt så lämnar samstämmigheten mycket kvar att önska. Liksom tidigare nämnts (i kapitel Q, Neurologi i Sverige 4/2022) är det till och med så, att om en och samma undersökning beräknas av flera olika dataprogram så kommer det vara ej obetydliga skillnader i erhållna perfusionsvärden. I korthet beror detta på att det fysiologiska tillståndet perfusion byggs upp av många olika kompartiment, vilket måste förenklas vid beräkningarna, inklusive vissa approximationer och antaganden.

Fördelarna med att mäta perfusionen med xenon är alltså att det kan göras bedside via inhalation och att de CBF-värden som utläses är kvantitativa, om inte annat så på papperet. Att göra en ”vanlig” DT-perfusion med jodhaltigt kontrastmedel ger semikvantitativa värden men är en avsevärt mer spridd och tillgänglig metod. Båda är baserade på DT vilket ger joniserande strålning. Vatten-PET anses av de flesta vara gyllene standard (referensmetod). Det ger också kvantitativa värden men är väldigt opraktiskt, inte minst för att det radioaktiva syre som används (¹⁵O) har så kort halveringstid att man måste ha en egen cyklotron och att tillverkning sker strax innan det ska användas. Även detta ger joniserande strålning, i storleksordning ungefär som en DT hjärna (2 mSv).

Det finns flera olika metoder att göra perfusion med MR, som ju inte ger någon joniserande strålning. Om kontrastmedel injiceras kan antingen T1-baserad eller T2-baserad perfusion utföras (DCE respektive DSC). Båda dessa är semikvantitativa. Det sistnämnda är mycket vanligt i klinisk



Figur X visar DT Hjärna på en patient på NIVA med subaraknoidalblödning centrerad i höger fissura Sylvii, efter ruptur av ett sackulärt aneurysm vid höger mediabifurkation. Kring blödningen ses ett ödem (lågattenuerande) och i vänster frontalhorn ses ett V-drän. Xenon-DT visar minskad perfusion (lägre CBF-värden) i ödemet kring blödningen. Patienten genomgick senare hemikranektomi på grund av svullnad.

rutin, till exempel för att bevaka malignifiering vid förloppskontroller av gliom. Utan att spruta kontrastmedel kan MR användas till ASL-perfusion (arterial spin labeling). Den kan i teorin ge kvantitativa CBF-värden, vilket är åtråvärt både för klinik och forskning. Metoden uppfanns på 90-talet och sedan dess har vi väntat på det "stora genombrottet". Och varför inte? Ingen strålning, inget kontrastmedel; några minuter i kameran bara så har vi absolutkvantifierade mått av hjärnans perfusion! En viktig begränsande faktor är att metoden är känslig för artefakter och imperfekt "tagging". Tekniken går i korthet ut på att radiovågor skickas genom halsartärerna och tappar ned spinnets på de protoner som finns i det arteriella blodet, så att de inte längre ligger linjerat med det starka magnetfältet i kameran. Två sekunder senare kan man mäta i hjärnan för att se hur mycket av det "märkta" blodet som hamnat i de olika delarna av hjärnan. Bra idé ju! Men om radiovågorna bara till viss del puttar omkull protonerna (till exempel på grund av förkalkningar i halskärlen), eller om blodet inte hinner in i hjärnparenkymet på de två sekunder som förlöper mellan märkning och avläsning, så blir mätningen inte heller perfekt. Men precis som med många andra kliniska metoder ger ASL-perfusion en bra och ofta användbar fingervisning. Det kan ibland hjälpa till med differentialdiagnostiken av demens, det kan användas för att hitta meningom och fistlar, och en del har även gått över till ASL vid övervakning av tumörer.

Det finns även icke-radiologiska metoder att mäta perfusion. Transkraniell ultraljudsdoppler kan till exempel användas för att mäta vissa flödesparametrar i åtkomliga större artärer (vanligen genom tinningen eller genom ett slutet öga),

vilket kan betraktas som ett grovt surrogatmått för perfusion. Det kan exempelvis ge en tydlig fingervisning om sidoskillnad och eventuell vasospasm. En annan icke-radiologisk metod är NIRS, där en nästan infraröd ljusstråle skickas in i hjärnvävnad genom skallen. En del av ljuset reflekteras tillbaka till en detektor. Eftersom syresatt och ej syresatt hemoglobin har olika absorptionspektra reflekteras ljuset på lite olika sätt varpå vävnadens syrgashalt, eller perfusion, kan estimeras. Båda dessa icke-radiologiska metoder kan göras bedside och utan injektion eller joniserande strålning.

Så hur blev det med xenonperfusionen? Metoden har funnits på flera sjukhus i Sverige, och framför allt använts på neurokirurgiska patienter. Under de senaste åren har den dock i allt större utsträckning fallit ur bruk och ersatts av "vanlig" DT-perfusion med jodkontrastmedel. Det kostar både pengar, tid och energi att upprätthålla en metod, och på den här fronten verkar det inte bättre än att ädelgasen blivit bortprioriterad.



DAVID FÄLLMAR
Neuroradiolog, Akademiska sjukhuset
david.fallmar@akademiska.se
(återkoppla gärna!)

Fakta granskat av Johan Wikström (professor i neuroradiologi). Ett särskilt tack till Ulf Johnson, vars välskrivna avhandlingskapitalet var vägledande för kapitel X.